AJR FOCUS ON:

Doppler Ultrasound Findings in the Hepatic Artery Shortly After Liver Transplantation

Ángeles García-Criado[1]
Rosa Gilabert
Annalisa Berzigotti
Concepción Brú

OBJECTIVE. The purpose of this article is to describe the Doppler waveform findings in the hepatic artery in the early posttransplantation period, both in the absence and presence of arterial complications.

CONCLUSION. The presence of transient high-resistance Doppler waveforms in normal hepatic arteries is a common finding after grafting. Hepatic artery thrombosis and stenosis, and arterial steal syndromes can be diagnosed by Doppler in the early liver transplantation period.

AJR:193, July 2009

Andrea Canelas

6 Outubro 2014

Introdução

- Complicações arteriais são causas frequentes de morbilidade e perda do enxerto no pós-operatório imediato (isquémia do enxerto)
- Detecção das complicações é crucial para o tratamento precoce, minorando as lesões hepáticas; a vigilância com Eco-Doppler é considerado mandatório
- A interpretação dos achados Doppler no pós-operatório pode ser difícil dado que a onda espectral pode estar alterada na ausência de complicações e os mesmo achados podem ser observados em diferentes complicações
- Objectivo: descrever os achados arteriais em Doppler no pós-operatório imediato, tanto nos doentes sem e com complicações arteriais

Achados Arteriais no Pós-Tx Imediato

- Artéria hepática (AH) - baixa resistência com fluxo diastólico contínuo
- Índice de resistência (IR) é o parâmetro Doppler + freq. usado: permite estimativa semi-quantitativa da resistência do fluxo arterial para o fígado
- IR - 0.55 a 0.80 (tanto em saudáveis com nos transplantados)

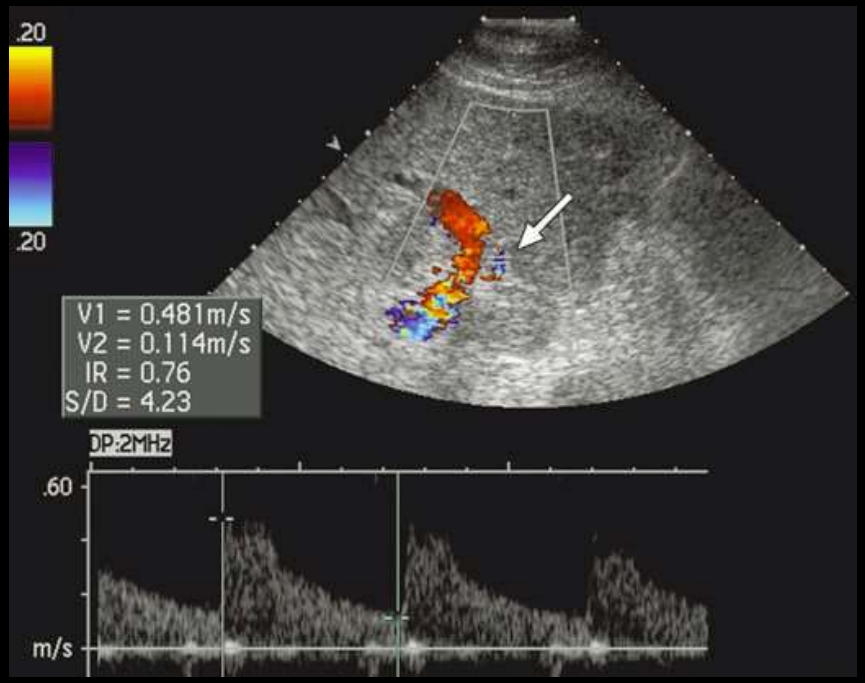

Achados Arteriais no Pós-Tx Imediato

- Nos 1ºs dias pós-Tx, ½ dos doentes têm transitoriamente IR elevado, que na ausência de complicações, regressa ao normal ao fim de alguns dias

- De acordo com o grau de resistência, o IR foi classificado em 4 categorias (Classif. de García-Criado):
  - Tipo 1, IR > 0.80 com fluxo diastólico contínuo
  - Tipo 2, IR = 1, ausência completa de fluxo diastólico mas velocidade sistólica preservada
  - Tipo 3, ausência de fluxo diastólico e velocidade sistólica diminuida
  - Tipo 4, fluxo Doppler não detectado

- IR elevado pode relacionar-se com idade avançada do dador e tempo de isquémia prolongada, habitualmente sem repercurssões clínicas ou implicações prognósticas a longo prazo

Achados Arteriais no Pós-Tx Imediato

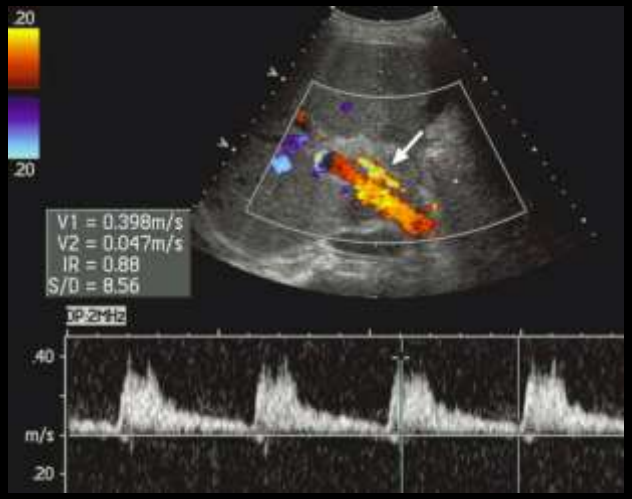

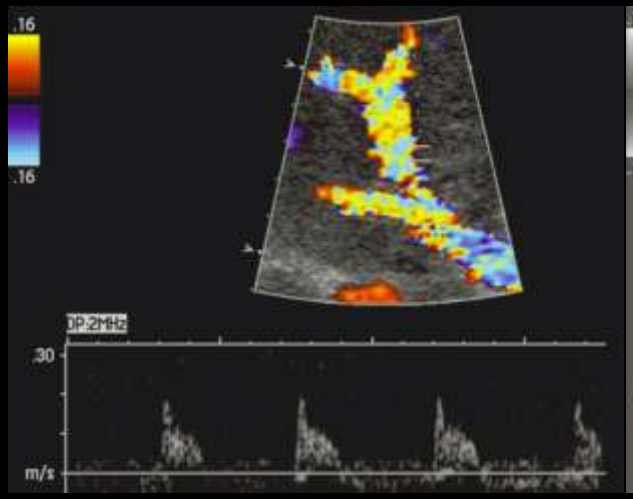

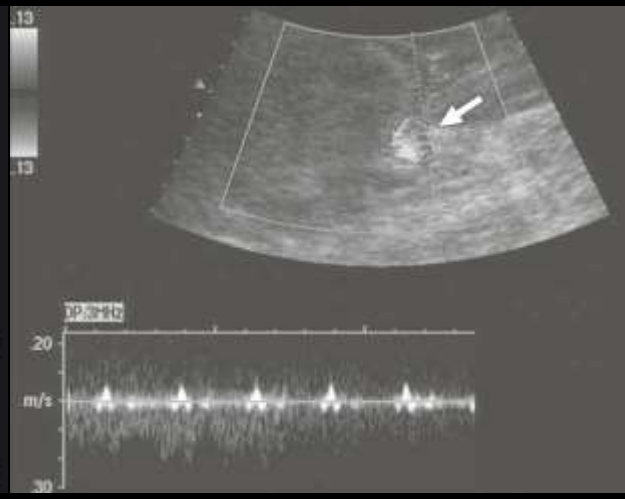

Trombose da Artéria Hepática

- Complicação arterial + grave (5–7%)
- Dx fase pré-sintomática permitindo revascularização precoce antes do desenvolvimento de alterações clínicas e laboratoriais, associando-se bx incidência de complicações biliares tardias (vascularização VB é inteiramente arterial)
- Ausência de sinal Doppler AH a nível hilar/intra-hepática; IR elevado (IR = 1) pode ser observado imediatamente antes do trombo
- Ocasionalmente, FP por fluxo arterial baixo e FN numa fase tardia da trombose com colaterais arteriais peri-portais

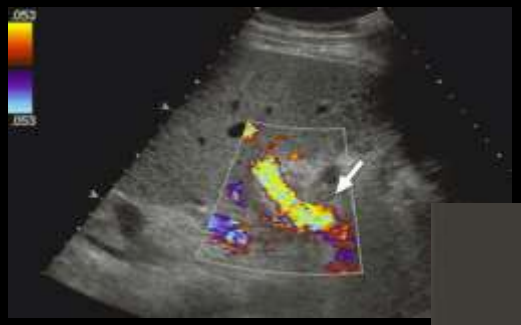

Estenose da Artéria Hepática

- Complicação frequente (4–10%)
- Casos graves - isquémia hepática e falência do enxerto; frequentemente cursa com disfunção subtil do enxerto, o que atrasa o Dx
- Achados sugestivos: onda espectral intra-hepática com tempo aceleração sistólico prolongado (≥ 0.08 seg) e IR baixo (< 0.5)
- Avaliação meticulosa do trajecto AH para detectar zona estenose (pico de velocidade sistólica > 2 m/s – Dx)
- Qd não detectada, DD incluí trombose AH com desenvolvimento de colaterais (eco contraste / angiografia para Dx)

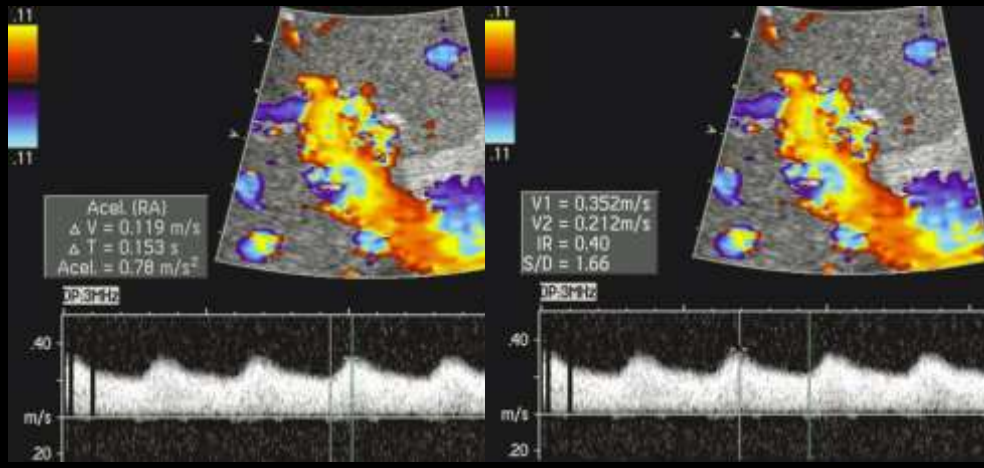

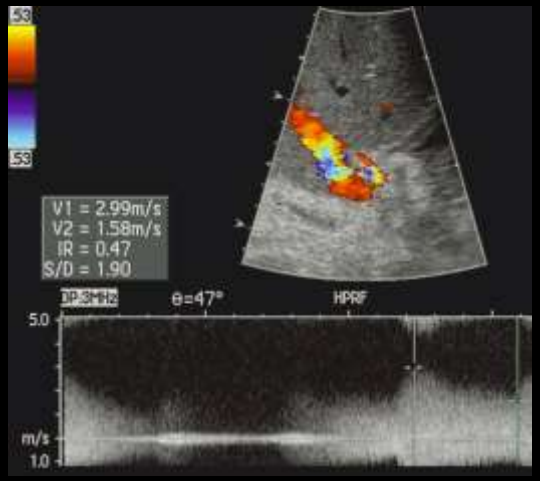

Pseudoaneurisma da Artéria Hepática

- Complicação rara - potencial de ruptura e subsequente hemorragia fatal, torna o seu Dx precoce importante

- Estrutura predominantemente quística no hilo hepático, que preenche com cor e apresenta espectro arterial

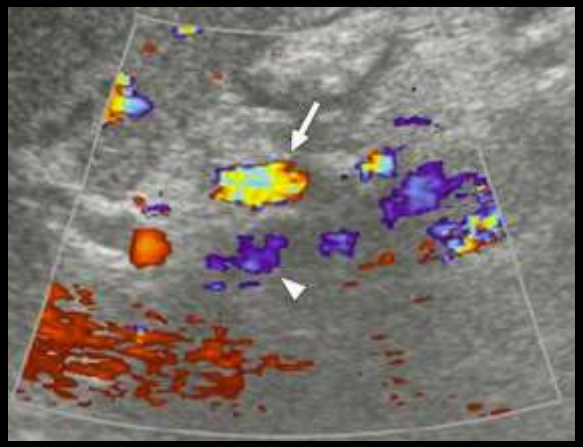

Síndromes do Roubo Arterial

- Recentemente reconhecidos como causa de hipoperfusão hepática após Tx; baixo fluxo arterial para o enxerto por desvio do fluxo para a artéria esplénica (Síndrome do Roubo da Artéria Esplénica, o + frequente) ou para a artéria gastroduodenal (Sínd. Roubo Art. GD)

- Angiografia mandatória para o Dx: artéria esplénica ectasiada (≥ 4 mm ou 150% ø da AH) e achados dinâmicos de hipoperfusão hepática

- Achados Doppler escassos e inespecíficos: ausência de sinal AH, ↓ velocidade AH ou espectro de alta resistência com IR elevado na AH principal. Ausência total de fluxo diastólico com velocidade sistólica baixa na AH (o + específico)
- Contudo, podem ser observados nos 1ºs dias apósTx na ausência de complicações arteriais (sem sinais clínicos ou laboratoriais de hipoperfusão; onda espectral normaliza espontaneamente em alguns dias)

- Síndrome do roubo arterial deve ser suspeitado qd se observa IR elevado que não normaliza em poucos dias após o Tx

Síndrome do Roubo da Artéria Esplénica

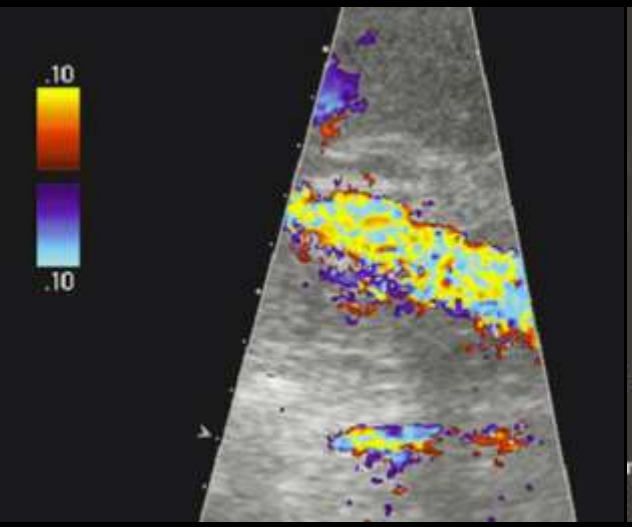

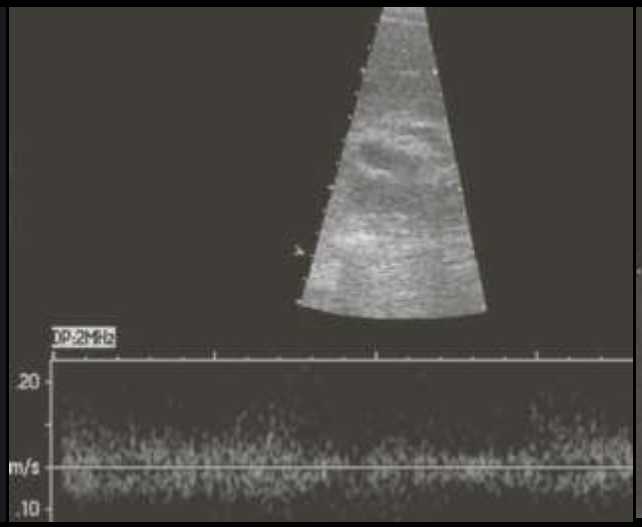

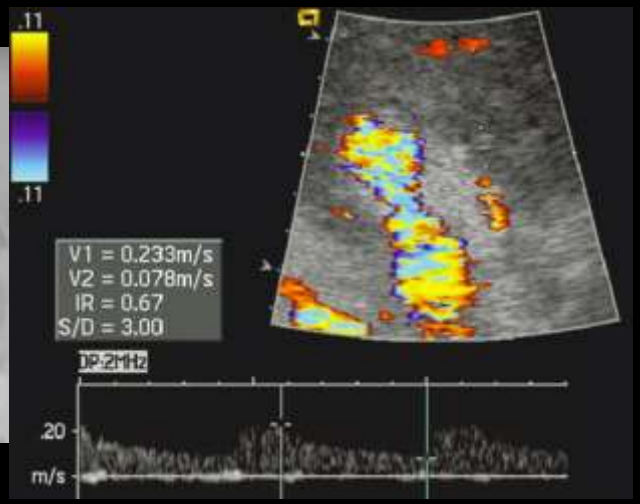

Síndrome do Roubo da Artéria Esplénica
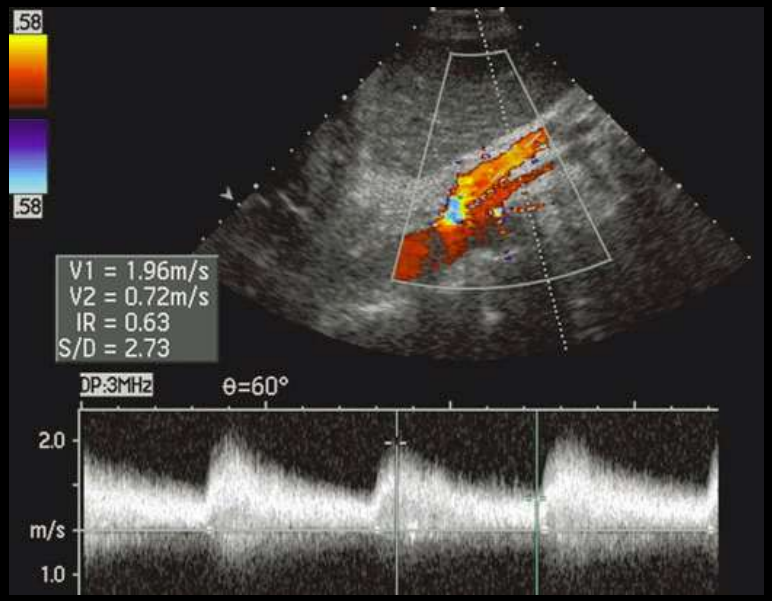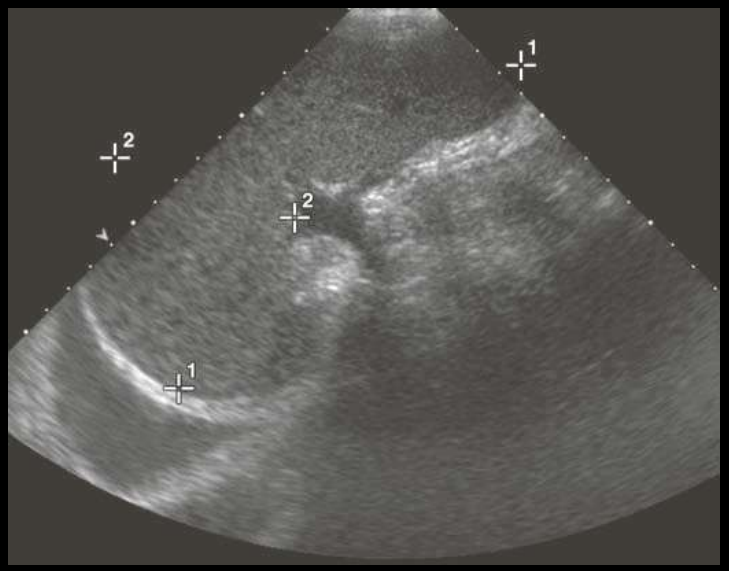
- Outros achados sugestivos: esplenomegália e artéria esplénica ectasiada, com velocidade elevada